

Together
WITH

YOU

CASO CLÍNICO

*Recobrimento radicular com
enxerto de conjuntivo e uso de
Emdogain®*

Dra. Renata Cimões

LÍDER GLOBAL
EM CONFIANÇA

 **straumann**

RECOBRIMENTO RADICULAR COM ENXERTO DE CONJUNTIVO E USO DO EMDOGAIN®

DRA. RENATA CIMÕES

Brasil

- Profa. Titular UFPE
- Especialista em Periodontia
- Doutora em Odontologia
- Pós-Doutorado em Periodontia, Eastman dental Institute, Inglaterra
- ITI Fellow, Speaker, SC Director
- Membro do Conselho SOBRAPI
- Imortal da Academia Pernambucana de Ciências

RECOMENDAÇÕES DA EXPERT

“O uso da matriz derivada do esmalte Emdogain® nas cirurgias para recobimento radicular, favorece a cicatrização mais rápida pelas características que o biomaterial apresenta como: ação anti-inflamatória, ação antimicrobiana, aceleração da vascularização precoce. Além disso a possibilidade de alguma regeneração em áreas onde há retração gengival tratada com enxerto de conjuntivo, e maior estabilidade dos resultados de recobrimento radicular ao longo do tempo.”

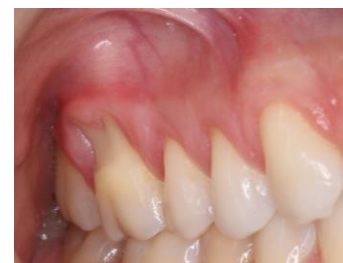QUEIXA PRINCIPAL DO PACIENTE

“ESTOU COM MEDO DE PERDER MEU DENTE, TODOS OS DENTISTAS QUEREM EXTRAIR E COLOCAR UM IMPLANTE”

INFORMAÇÃO DO PACIENTE

Idade	35
Local	16, 15, 14
Estado de saúde	Boa
Linha do sorriso	Média
Situação local	Presença de retração com faixa de tecido queratinizado
Diagnóstico periodontal	Retração RT1
Defeito anatômico	Defeito de retração gengival
Fatores complicadores	Retração profunda e larga no dente 16

SITUAÇÃO INICIAL



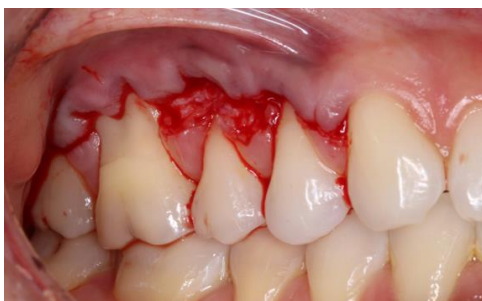Dente 16, 15, e 14 apresentando retração gengival RT1, papilas preservadas e tecido queratinizado apical à retração.

PLANEJAMENTO DE TRATAMENTO

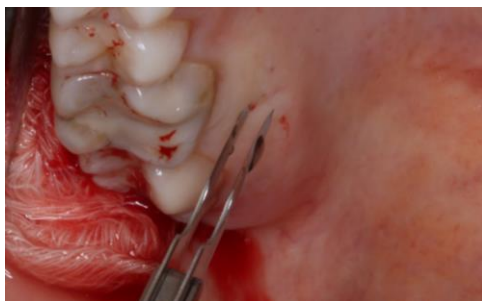
- Orientação à higienização
- Tratamento da sensibilidade dentinária que a paciente apresentava
- Cirurgia periodontal para recobrimento radicular pela técnica de Zucchelli e De Sanctis (2000)
- Uso de enxerto de conjuntivo e uso de PrefGel e Emdogain® para realizar o tratamento químico das superfícies radiculares.
- Manutenção periodontal a cada 6 meses.

1

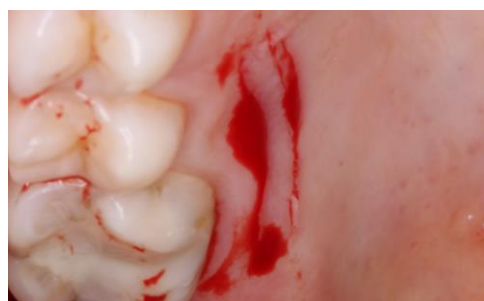RECOBRIMENTO RADICULAR COM ENXERTO DE CONJUNTIVO E USO DE EMDOGAIN®



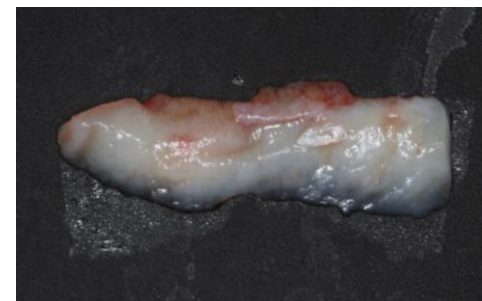Incisões do retalho deslocado coronal para técnicas de retrações múltiplas de Zucchelli e De Sanctis (2000).



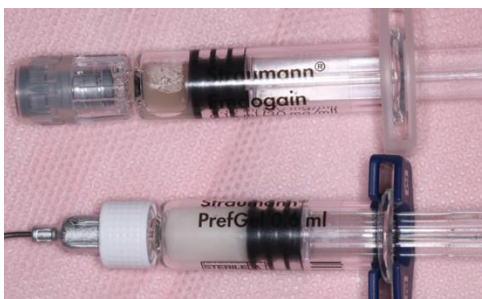Bisturi de lâminas duplas para remoção do enxerto



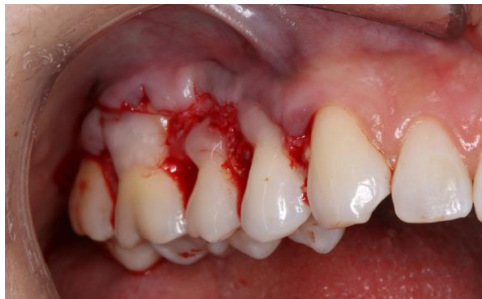Enxerto delimitado para remoção



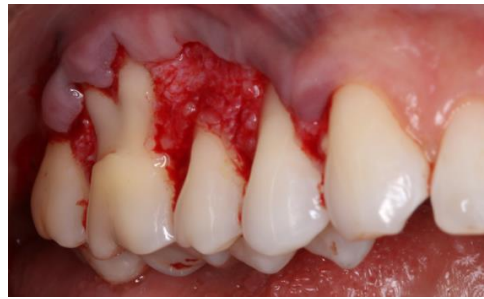Enxerto removido do palato



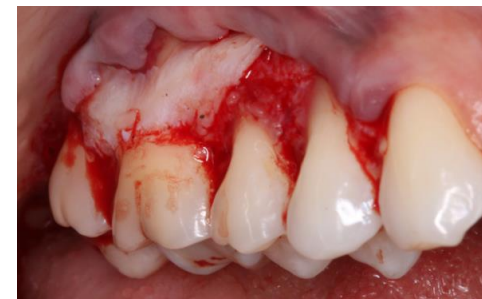PrefGel e Emdogain®



Superfícies tratadas com PrefGel por 2 minutos



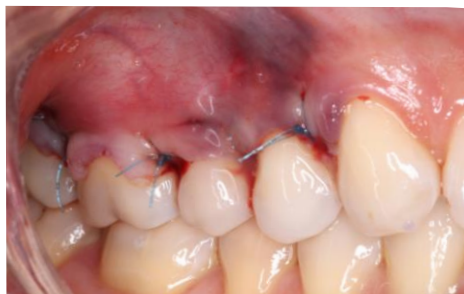Superfícies tratadas com Emdogain®.



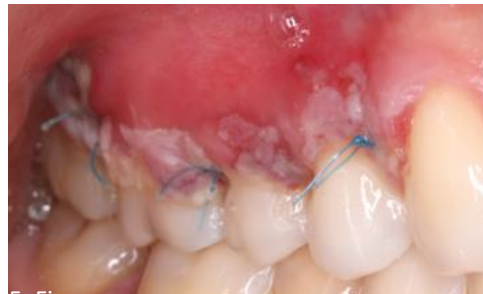Enxerto conjuntivo posicionado

1

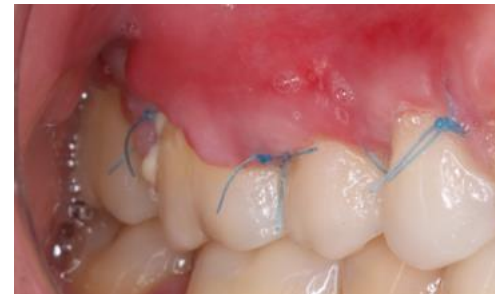RECOBRIMENTO RADICULAR COM ENXERTO DE CONJUNTIVO E USO DE EMDOGAIN®



Sutura suspensória realizada

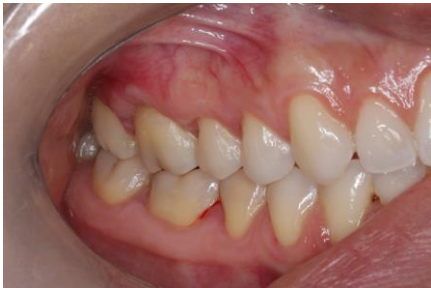

Pós-operatório de 8 dias

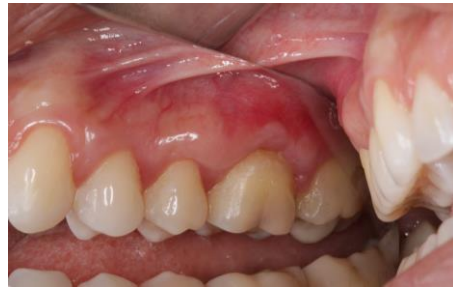

Pós-operatório de 15 dias

RESULTADO DO TRATAMENTO



Pós-operatório de 18 meses visão direta

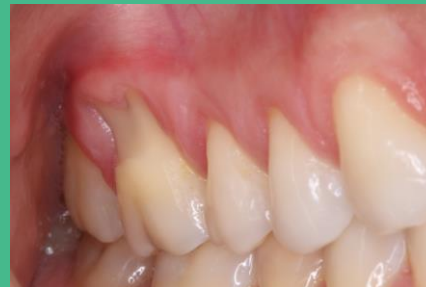

Pós-operatório de 18 meses visão indireta

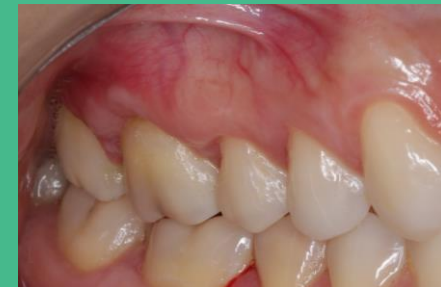EXPERIÊNCIA DO PACIENTE

“Eu fiquei muito feliz por fazer um tratamento que conseguiu salvar meu dente. Não conseguia nem pensar na possibilidade de perder esse dente, sempre cuidei da minha saúde bucal, e agora continuarei tomando todos os cuidados para manter minha boca saudável”.

ANTES



APÓS 18 MESES





© Institut Straumann AG, 2024. Todos os direitos reservados.
Straumann® e/ou outras marcas comerciais e logotipos da Straumann® aqui mencionados são marcas comerciais
ou marcas comerciais registadas da Straumann Holding AG e/ou das suas afiliadas