

CASO CLÍNICO

SOLUÇÃO DE AGENESIA DO INCISIVO
LATERAL COM CLEARCORRECT E
IMPLANTE HELIX GM® NARROW GUIADO



 Conexão
GM Narrow

 Restauração
unitária

 Soluções
digitais

CASO CLÍNICO

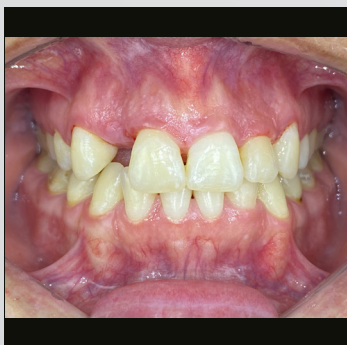SOLUÇÃO DE AGENESIA DO INCISIVO
LATERAL COM CLEARCORRECT E
IMPLANTE HELIX GM® NARROW GUIADO

CIRURGIÃO-DENTISTA RESPONSÁVEL



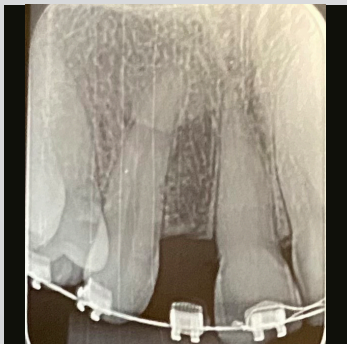
DR. GUSTAVO DE DEUS
BRASIL

- Doutor e Mestre em Implantes;
- Especialista em Próteses e Periodontia;
- Consultor científico da Neodent®;
- Diretor científico do Ibom RJ.



HISTÓRICO MÉDICO DO PACIENTE

Paciente com espaço edêntulo na região do dente 12, com dispositivo ortodôntico que sustenta a prótese provisória. O paciente não foi submetido a nenhum procedimento para instalação de implantes devido ao posicionamento das raízes, limitando o espaço entre as raízes do 11 e 13 para a instalação do implante.



PLANEJAMENTO

Por meio da radiografia clínica e panorâmica e da avaliação da tomografia computadorizada, a abertura do espaço foi digitalmente planejada usando o sistema ClearCorrect para a instalação subsequente do implante Helix GM Narrow devido às suas dimensões.

SOLUÇÃO DE AGENESIA DO INCISIVO LATERAL COM CLEARCORRECT E IMPLANTE HELIX GM® NARROW GUIADO

DESCRIÇÃO DO PROCEDIMENTO

O tratamento ortodôntico atingiu o espaço almejado para receber o implante. Foi prescrita medicação antibiótica uma hora antes e a cada 12 horas por sete dias. O procedimento foi sem retalho, com regularização óssea usando a broca do kit Guided Surgery. Sequência de perfuração cirúrgica: broca niveladora; lança; brocas Ø 2.0 e 2.9. Instalação do implante Helix GM Narrow 2.9 x 12.0 mm, superfície Acqua™ no elemento 12, torque de 32 N.cm no osso tipo III. Não foi utilizado enxerto ósseo, apenas enxerto de tecido mole com Straumann Mucoderm utilizando a técnica de tunelamento. Como o procedimento foi realizado sem retalho, não houve necessidade de sutura. A carga imediata provisória cimentada foi realizada devido ao torque satisfatório.

DESCRIÇÃO PROTÉTICA

O munhão universal Click GM Exact com parafuso removível 3.3 x 6.0 x 2.5 mm foi instalado com torque de 20 N.cm, no qual um cilindro provisório do munhão universal Click foi instalado. Uma coroa acrílica foi cimentada com cimento temporário após o acabamento e polimento. Após a cicatrização adequada do implante, foi realizada uma moldagem do transferente por meio de escaneamento intraoral para a fabricação de uma coroa de zircônia a ser aplicada no laboratório. Uma pesquisa periapical foi realizada após 60 dias.

MATERIAIS NEODENT®



Neodent® GM Narrow
2.9 x 12.0 mm

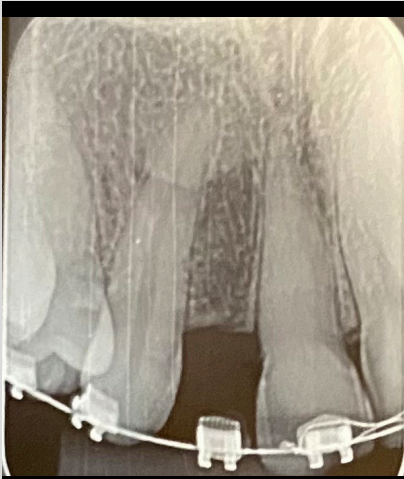


Munhão Universal
Click NGM Exact



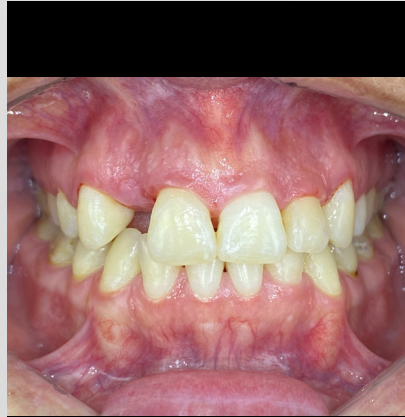Cilindro provisório do
pilar universal Click

SOLUÇÃO DE AGENESIA DO INCISIVO LATERAL COM
CLEARCORRECT E IMPLANTE HELIX GM® NARROW GUIADO



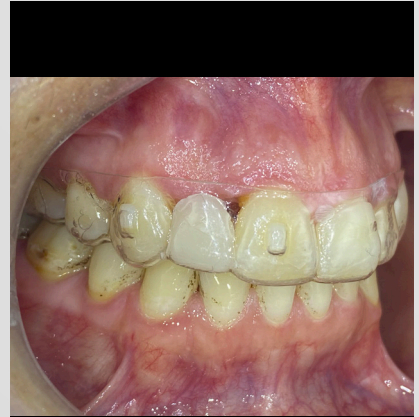1

Aspecto radiográfico periapical inicial, mostrando raízes inclinadas sem o espaço adequado para um implante.



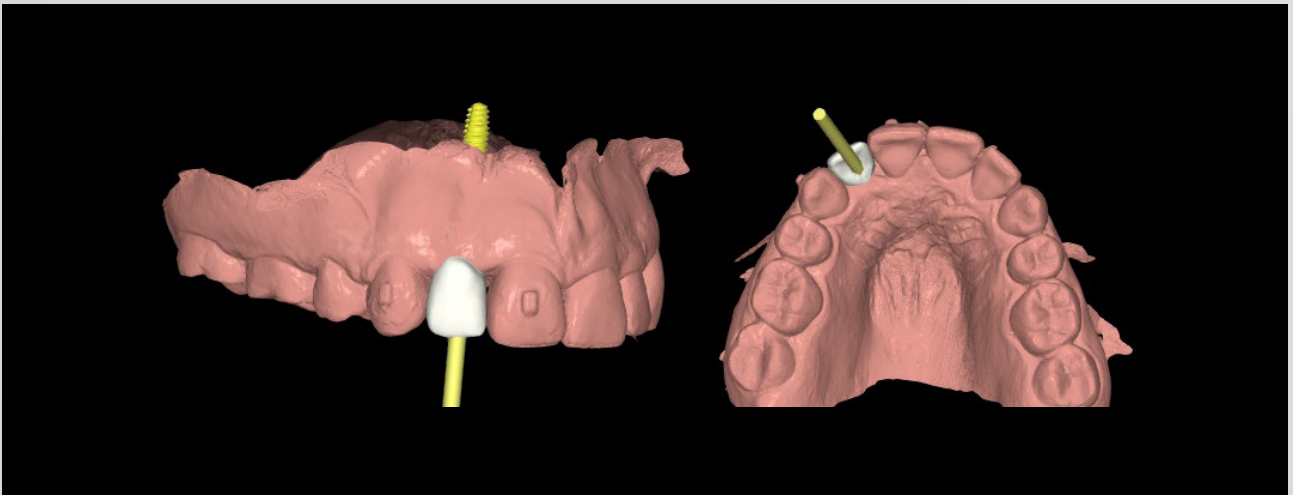
2

Aspecto intraoral inicial, vista vestibular.



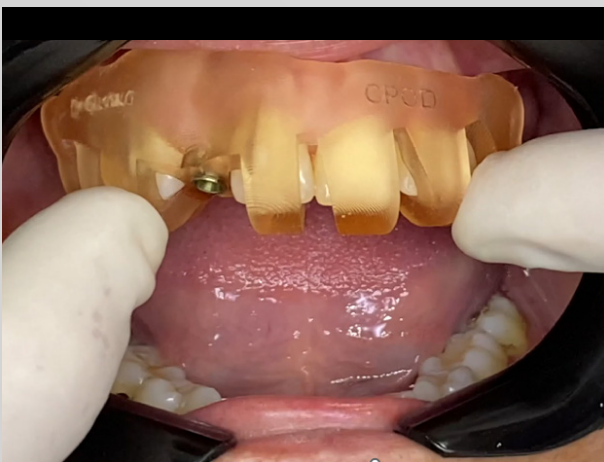3

Devido à alta demanda estética do caso, como é um elemento anterior, foi feito um provisório para o incisivo lateral fixado no alinhador ClearCorrect.



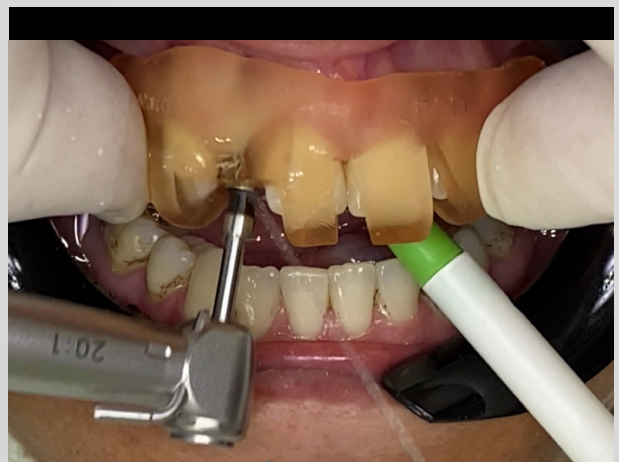4

Planejamento digital do posicionamento do implante tridimensional.



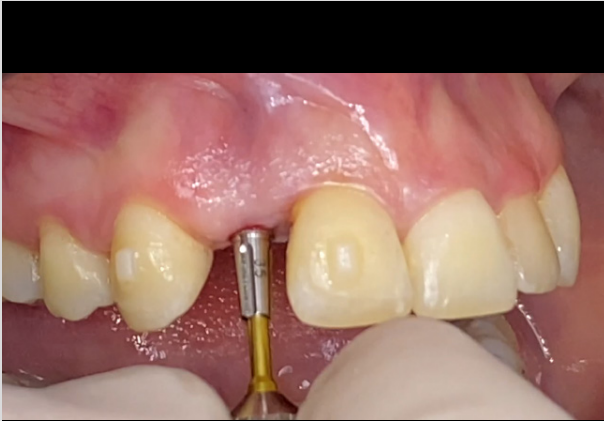5

Design do guia cirúrgico.



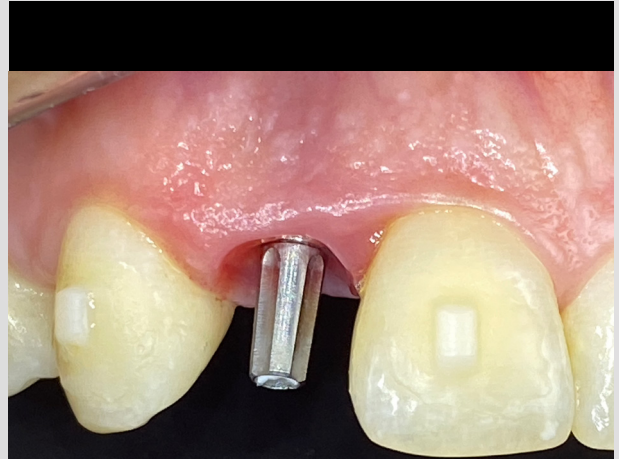6

Perfuração com brocas para nivelamento do osso.



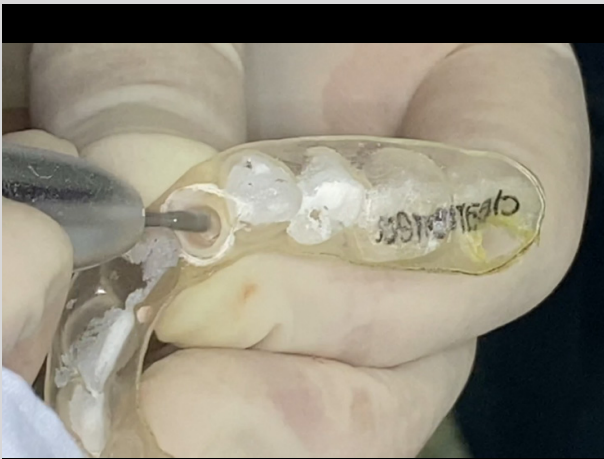7

Instalação de 1 cilindro provisório do munhão universal Click com chave digital Neo Manual.



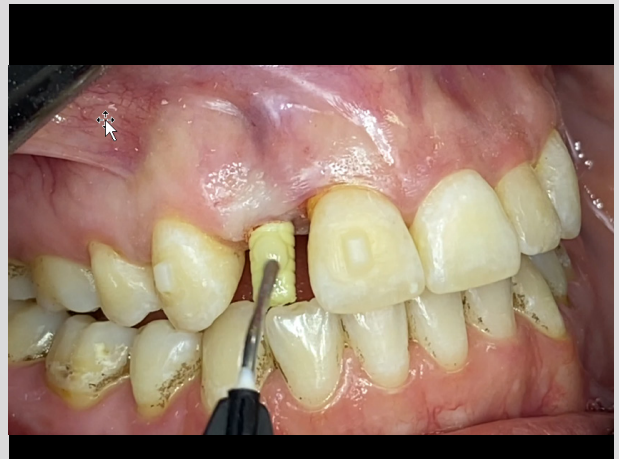8

Munhão universal instalado com 20 N.cm de torque, vista vestibular.



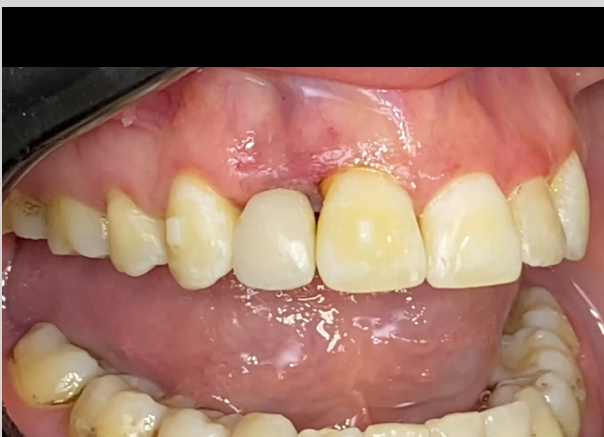9

Confecção da coroa provisória, usando o molde de coroa do alinhador ClearCorrect.



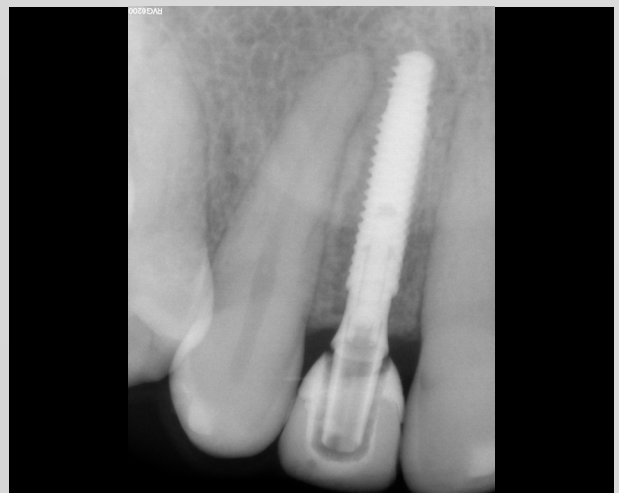10

Realinhamento provisório na resina acrílica de fluxo.



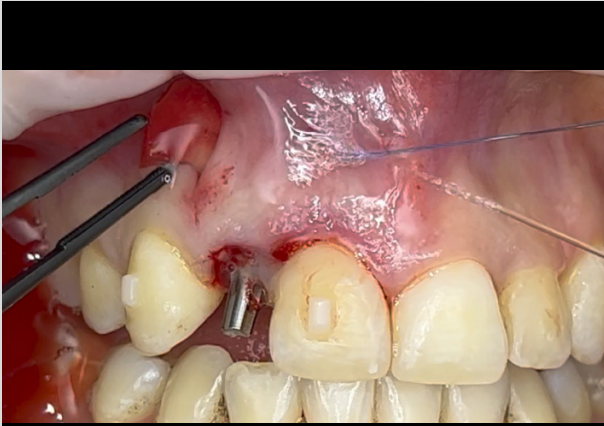
11

Provisório finalizado, vista vestibular.

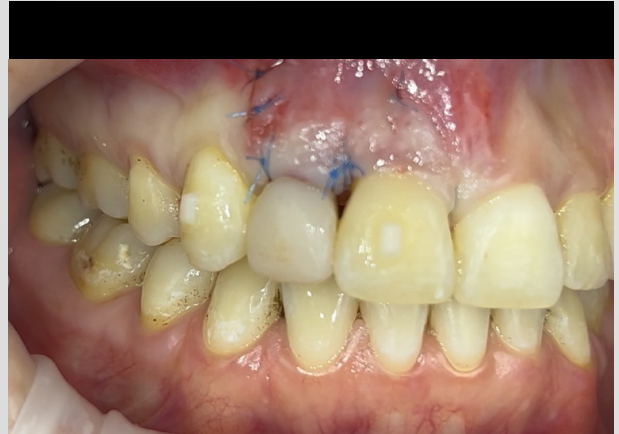

12

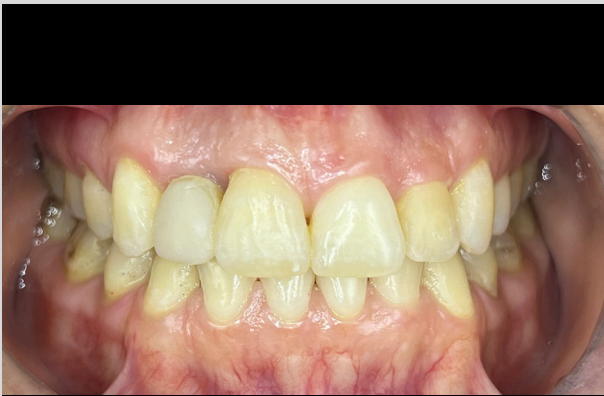Radiografia periapical após a instalação da coroa provisória do implante.



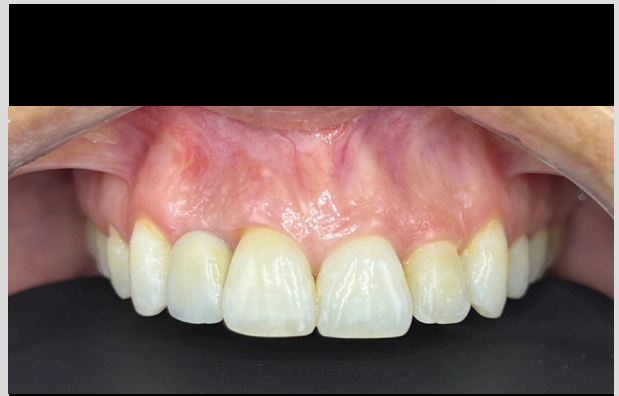13 Posicionamento do Mucoderm dentro da incisão.



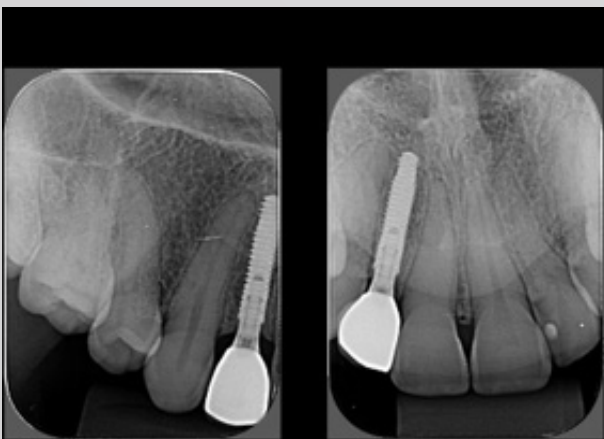
14 Aspecto clínico, após suturas e cimentação da coroa provisória.



15 Aspecto final, após a remoção dos pontos do enxerto. Acompanhamento de dez dias.



16 Aspecto final, após a instalação da coroa de zircônia. Acompanhamento de 30 dias.



17 Aspecto radiográfico. Acompanhamento de 60 dias.

OPINIÃO PROFISSIONAL SOBRE O PRODUTO E PROCEDIMENTO

Em relação à fase cirúrgica, os implantes Neodent® GM em uma cirurgia guiada têm um fluxo de trabalho reduzido, poucos ajustes necessários e uma adaptação precisa. São necessárias apenas 3 consultas.

QUAIS FORAM AS OUTRAS OPÇÕES DE TRATAMENTO?

Cirurgia convencional e fluxo protético analógico. Dessa forma, perderíamos a precisão no posicionamento do implante. Quanto à prótese, a moldagem convencional teria menos conforto para o paciente e menos precisão.

QUAIS FORAM OS DESAFIOS DURANTE O TRATAMENTO E COMO ELES FORAM RESOLVIDOS?

O maior desafio, devido ao posicionamento das raízes, foi ganhar espaço com o ClearCorrect, juntamente com o desafio de posicionar bem o implante. Esses dois desafios foram resolvidos com o tratamento ClearCorrect em apenas 3 meses, o uso imediato de implantes Neodent GM Narrow e o munhão universal NGM Exact Click, que provou ser uma excelente opção para situações de espaços reduzidos.

Dentistas experientes realizaram os procedimentos apresentados. Os dentistas são totalmente responsáveis pela confiabilidade das informações e pelos procedimentos e resultados relatados. Qualquer revisão, disseminação, distribuição, cópia ou outro uso dessas informações por pessoas ou entidades, sem permissão prévia por escrito, é proibida. O material apresentado pode ser sujeito a revisões sem aviso prévio. Nenhuma responsabilidade é aceita por quaisquer erros ou omissões no conteúdo.

É de responsabilidade exclusiva do clínico avaliar as condições de saúde do paciente e a viabilidade do procedimento. A reprodução deste caso clínico não implica o sucesso de procedimentos semelhantes, pois dependerá da técnica e capacidade do clínico, das condições do paciente no procedimento anterior e pós-procedimento. Alguns produtos podem não estar disponíveis em sua região. Para mais informações, por favor entre em contato com a Neodent®.

その笑顔を

NUOVI SORRISI OGNI GIORNO

CHAQUE JOUR DE NOUVEAUX SOURIRES

новые улыбки каждый день

JEDEN TAG EIN NEUES LÄCHELN

NUEVAS SONRISAS TODOS LOS DÍAS

NYA LEENDEN VARJE DAG

NEW SMILES EVERY DAY

NOVOS SORRISOS TODOS OS DIAS

CHAQUE JOUR DE NOUVEAUX SOURIRES

© 2024 – JJCC Indústria e Comércio de Materiais Dentários S.A. Todos os direitos reservados. Todas as marcas mencionadas neste material, registradas ou não, são de propriedade de JJCC Indústria e Comércio de Materiais Dentários S.A. É proibida a reprodução deste material sem autorização prévia. Alguns produtos podem ainda não estar disponíveis para compra. Para mais informações, entre em contato com o seu distribuidor local.
101764_neodent_ngm_clinicalcase_pt_br_A00_of_020524

 **NEODENT.**