

# CASO CLÍNICO

**CIRURGIA GUIADA PARA UMA RESOLUÇÃO ESTÉTICA RÁPIDA DE UMA FRATURA DENTÁRIA COM O HELIX GM®**



Sistema de implantes Grand Morse®



Restauração unitária



Cirurgia guiada

# CASO CLÍNICO

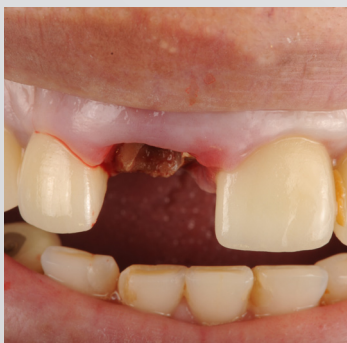**CIRURGIA GUIADA PARA UMA RESOLUÇÃO ESTÉTICA RÁPIDA DE UMA FRATURA DENTÁRIA COM O HELIX GM®**

## CIRURGIÃO-DENTISTA RESPONSÁVEL



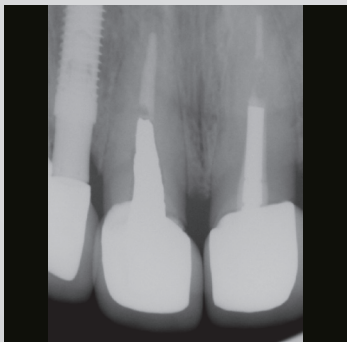**DR. GLAUCO VELLOSO**  
BRASIL

- Especialista em periodontia;
- Mestre e PhD em Implantodontia.



## HISTÓRICO MÉDICO DO PACIENTE

Um paciente de 54 anos, com saúde excelente, sem doenças pré-existentes e testes laboratoriais dentro dos limites normais, chegou a nós com diagnóstico pré-existente de fratura do elemento 21. Após exames físicos, clínicos e de imagem, o diagnóstico foi confirmado.



## PLANEJAMENTO

O planejamento cirúrgico foi realizado com radiografia periapical, escaneamento intraoral, fotos e tomografia computadorizada para cirurgia guiada.

## CIRURGIA GUIADA PARA UMA RESOLUÇÃO ESTÉTICA RÁPIDA DE UMA FRATURA DENTÁRIA COM O HELIX GM®

### DESCRIÇÃO DO PROCEDIMENTO

A cirurgia foi realizada em regime ambulatorial com anestesia local e medicação antibiótica pré-operatória. A coroa foi retirada e, em seguida, a raiz fraturada, com um extrator dentário. Após uma limpeza cuidadosa do alvéolo, a perfuração foi iniciada para a instalação do implante Helix GM® 3.5 x 13.0 mm com superfície Acqua™, obtendo alto torque de instalação > 50 N.cm. O osso apresentou boa densidade (tipo II) e o espaço foi preenchido com Straumann cerabone. O munhão universal GM de 3.3 x 6.0 x 2.5 foi instalado, e a própria coroa do paciente foi adaptada como provisória.

### DESCRIÇÃO PROTÉTICA

O pino universal foi escaneado com um transfer para escaneamento intraoral do munhão universal com o Virtuo Vivo, e a coroa definitiva com cerâmica em camadas sobre uma tampa em zircônia.

### MATERIAIS NEODENT®



Helix GM®  
3.5 x 13.0 mm



Munhão universal GM

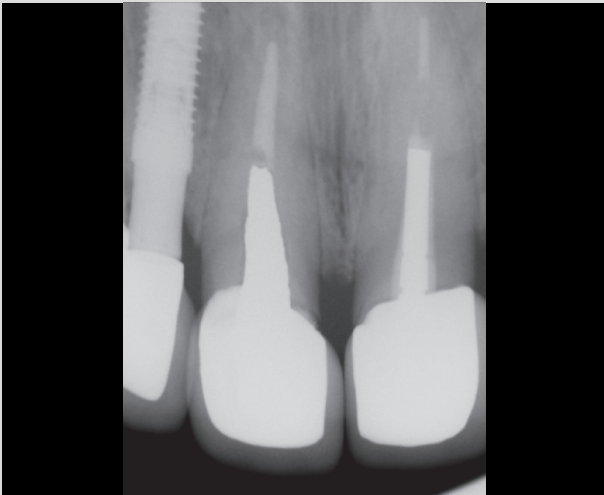

Transfer de escaneamento  
intraoral para pilar universal

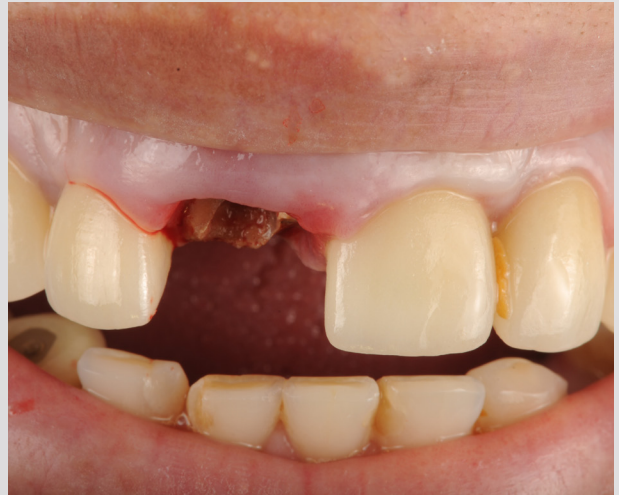

Cilindro provisório do pilar  
universal Click

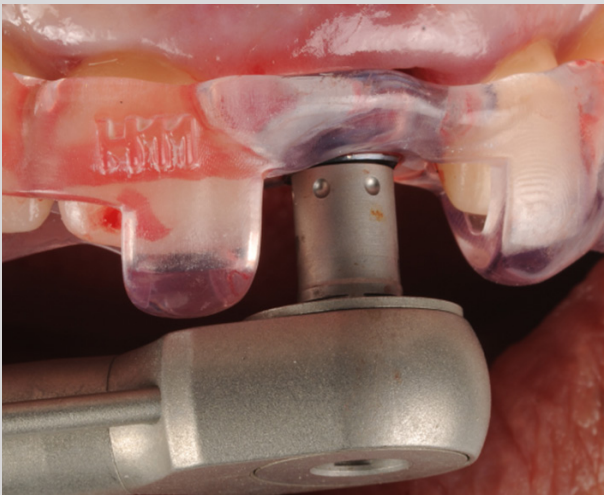
CIRURGIA GUIADA PARA UMA RESOLUÇÃO ESTÉTICA RÁPIDA DE UMA FRATURA DENTÁRIA COM O HELIX GM®



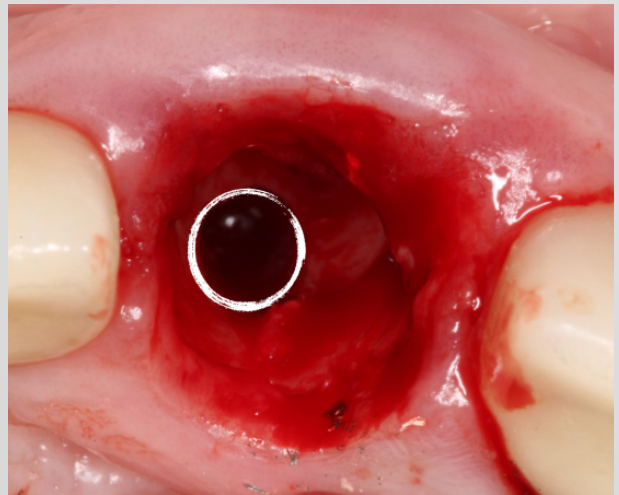
**1** Aspecto radiográfico inicial.



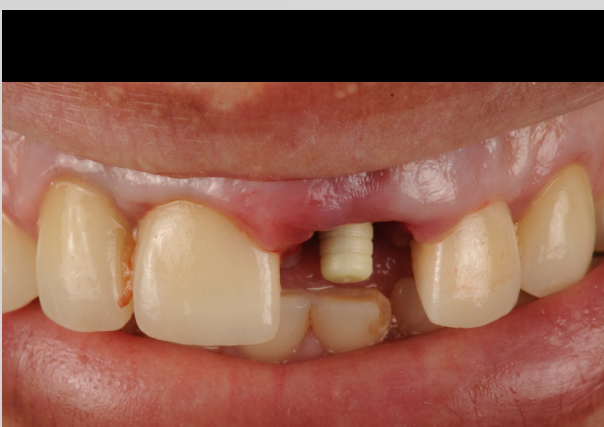**2** Aspecto clínico inicial - vista vestibular.



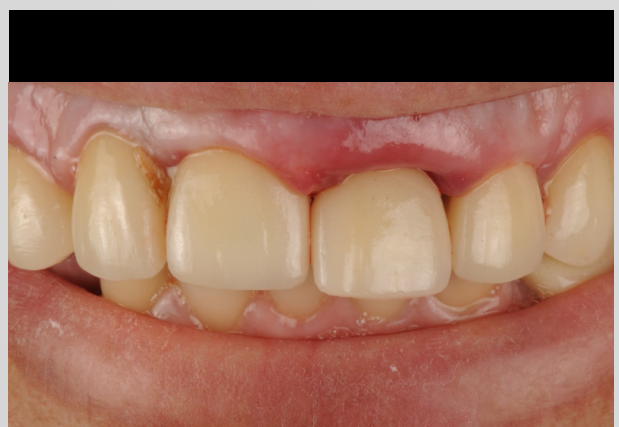**3** Instalação do Helix GM® 3.5 x 13.0 mm com mais de 50 N.cm de torque.



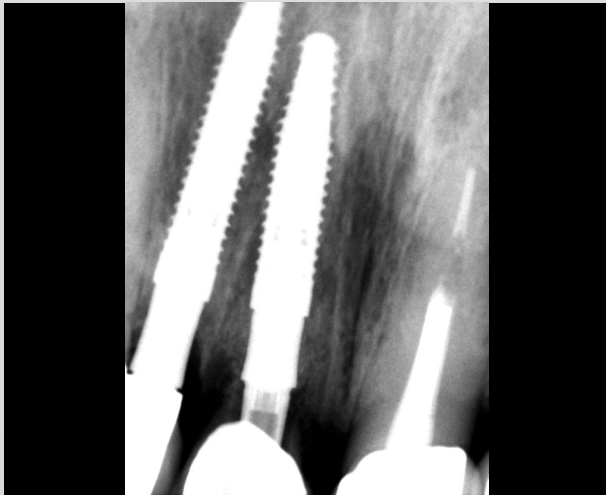
**4** Aspecto pós-cirúrgico imediato.



**5** Cilindro provisório do munhão universal Click.

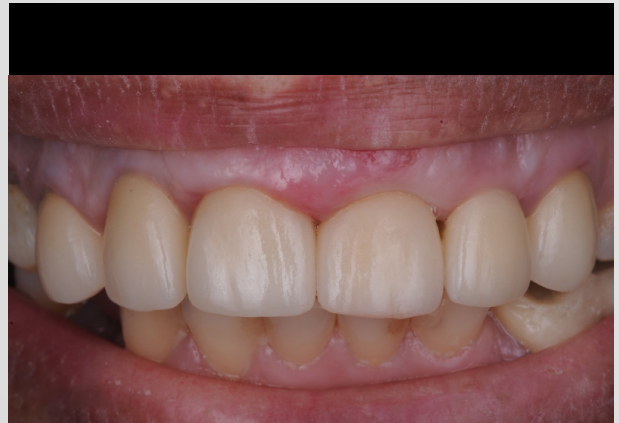

**6** Coroa provisória instalada.



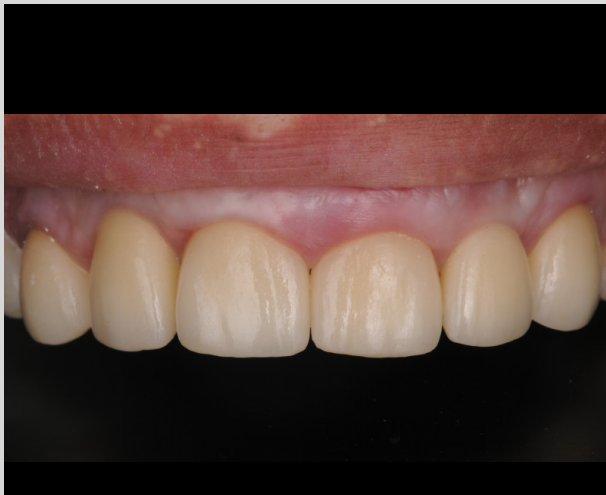7

Radiografia coroa provisória.



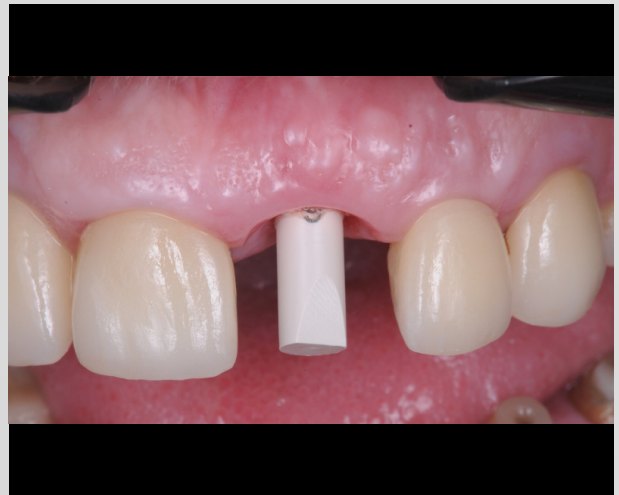8

Aspecto clínico sete dias após da cirurgia



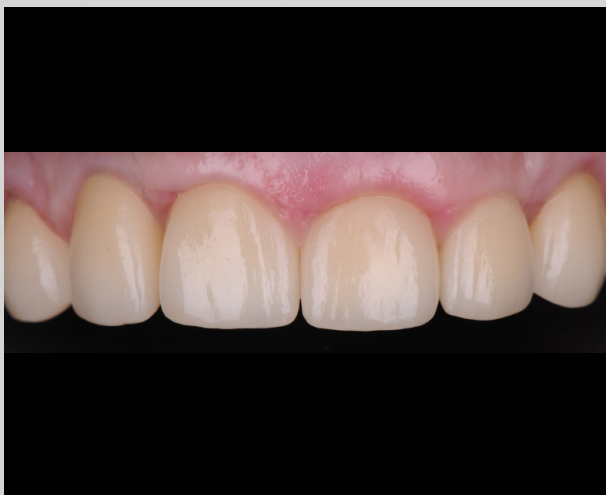9

Aspecto clínico 30 dias após a cirurgia.



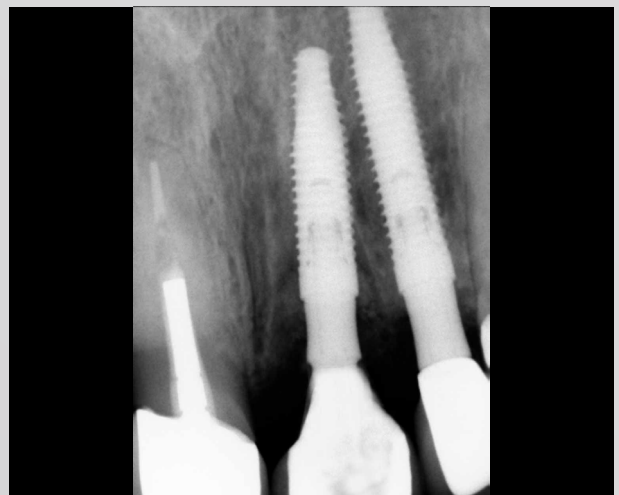10

Transfer para escaneamento intraoral do  
munhão universal



11

Aspecto clínico da prótese definitiva.



12

Aspecto radiográfico da prótese definitiva.

## **OPINIÃO PROFISSIONAL SOBRE O PRODUTO E PROCEDIMENTO**

Todo o procedimento foi rápido, pois o paciente já tinha coroas feitas pelo mesmo laboratório. Toda a fase protética durou apenas 3 consultas (escaneamento, testes e instalação da coroa definitiva).

## **QUAIS FORAM AS OUTRAS OPÇÕES DE TRATAMENTO?**

As outras opções eram próteses parciais fixas ou removíveis. O implante foi a solução mais prática, fácil e estética para o caso, e o fluxo digital cirúrgico e protético tornou o procedimento mais ágil e preciso.

## **QUAIS FORAM OS DESAFIOS DURANTE O TRATAMENTO E COMO ELES FORAM RESOLVIDOS?**

Não houve desafios. O conjunto de cirurgia guiada e o fluxo digital tornou tudo muito preciso.

## **DICAS**

A cirurgia guiada e o conjunto de fluxo digital são a solução para todos os problemas de falhas de planejamento e execução, sejam cirúrgicos ou protéticos.

Dentistas experientes realizaram os procedimentos apresentados. Os dentistas são totalmente responsáveis pela confiabilidade das informações e pelos procedimentos e resultados relatados. Qualquer revisão, disseminação, distribuição, cópia ou outro uso dessas informações por pessoas ou entidades, sem permissão prévia por escrito, é proibida. O material apresentado pode ser sujeito a revisões sem aviso prévio. Nenhuma responsabilidade é aceita por quaisquer erros ou omissões no conteúdo.

É de responsabilidade exclusiva do clínico avaliar as condições de saúde do paciente e a viabilidade do procedimento. A reprodução deste caso clínico não implica o sucesso de procedimentos semelhantes, pois dependerá da técnica e capacidade do clínico, das condições do paciente no procedimento anterior e pós-procedimento. Alguns produtos podem não estar disponíveis em sua região. Para mais informações, por favor entre em contato com a Neodent®.

その笑顔を

NUOVI SORRISI OGNI GIORNO

CHAQUE JOUR DE NOUVEAUX SOURIRES

новые улыбки каждый день

JEDEN TAG EIN NEUES LÄCHELN

NUEVAS SONRISAS TODOS LOS DÍAS

NYA LEENDEN VARJE DAG

NEW SMILES EVERY DAY

NOVOS SORRISOS TODOS OS DIAS

CHAQUE JOUR DE NOUVEAUX SOURIRES

© 2024 – JJCC Indústria e Comércio de Materiais Dentários S.A. Todos os direitos reservados. Todas as marcas mencionadas neste material, registradas ou não, são de propriedade de JJCC Indústria e Comércio de Materiais Dentários S.A. É proibida a reprodução deste material sem autorização prévia. Alguns produtos podem ainda não estar disponíveis para compra. Para mais informações, entre em contato com o seu distribuidor local.  
101760\_neodent\_gm\_clinicalcase\_pt\_br\_A00\_of\_020524

